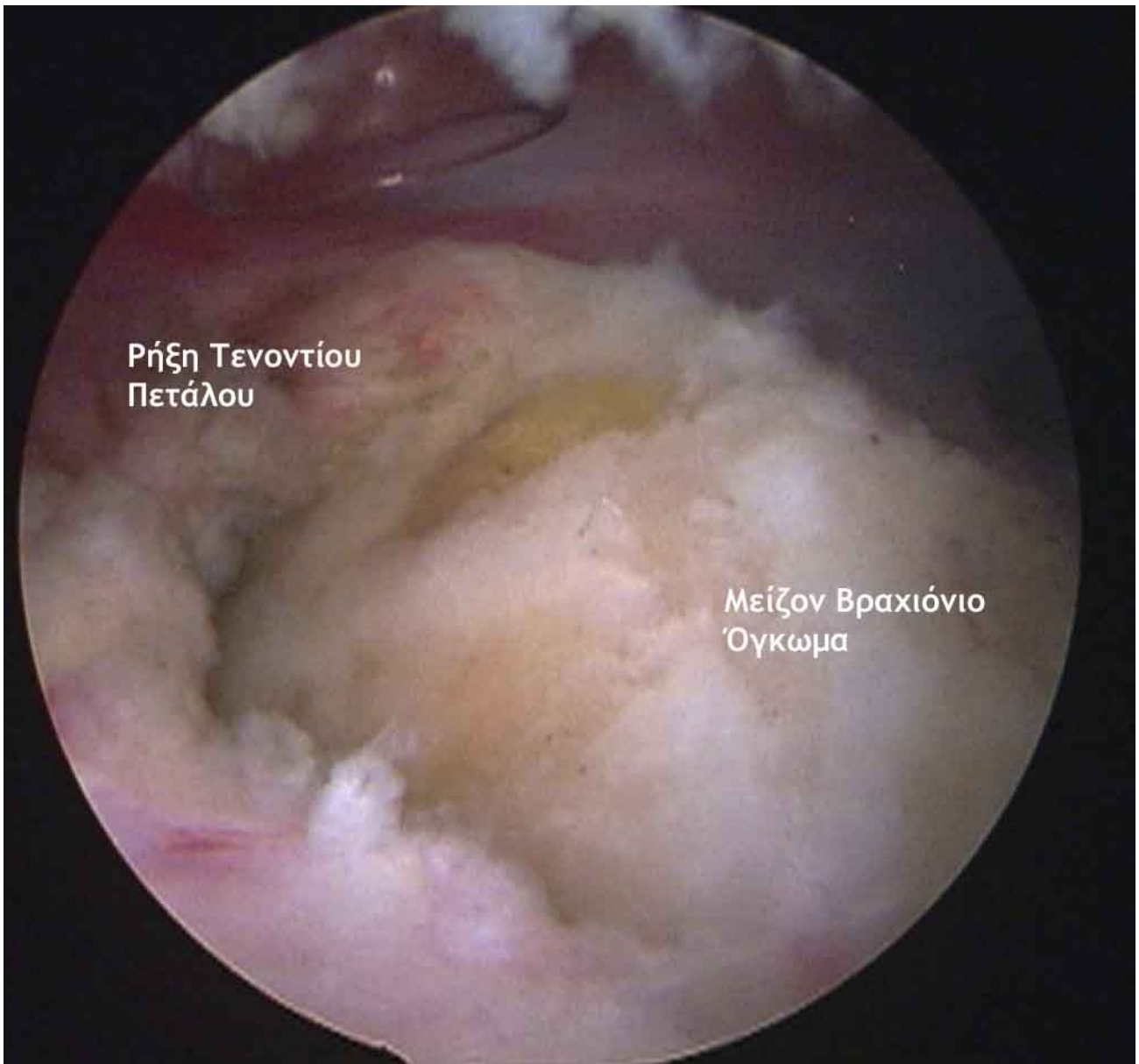
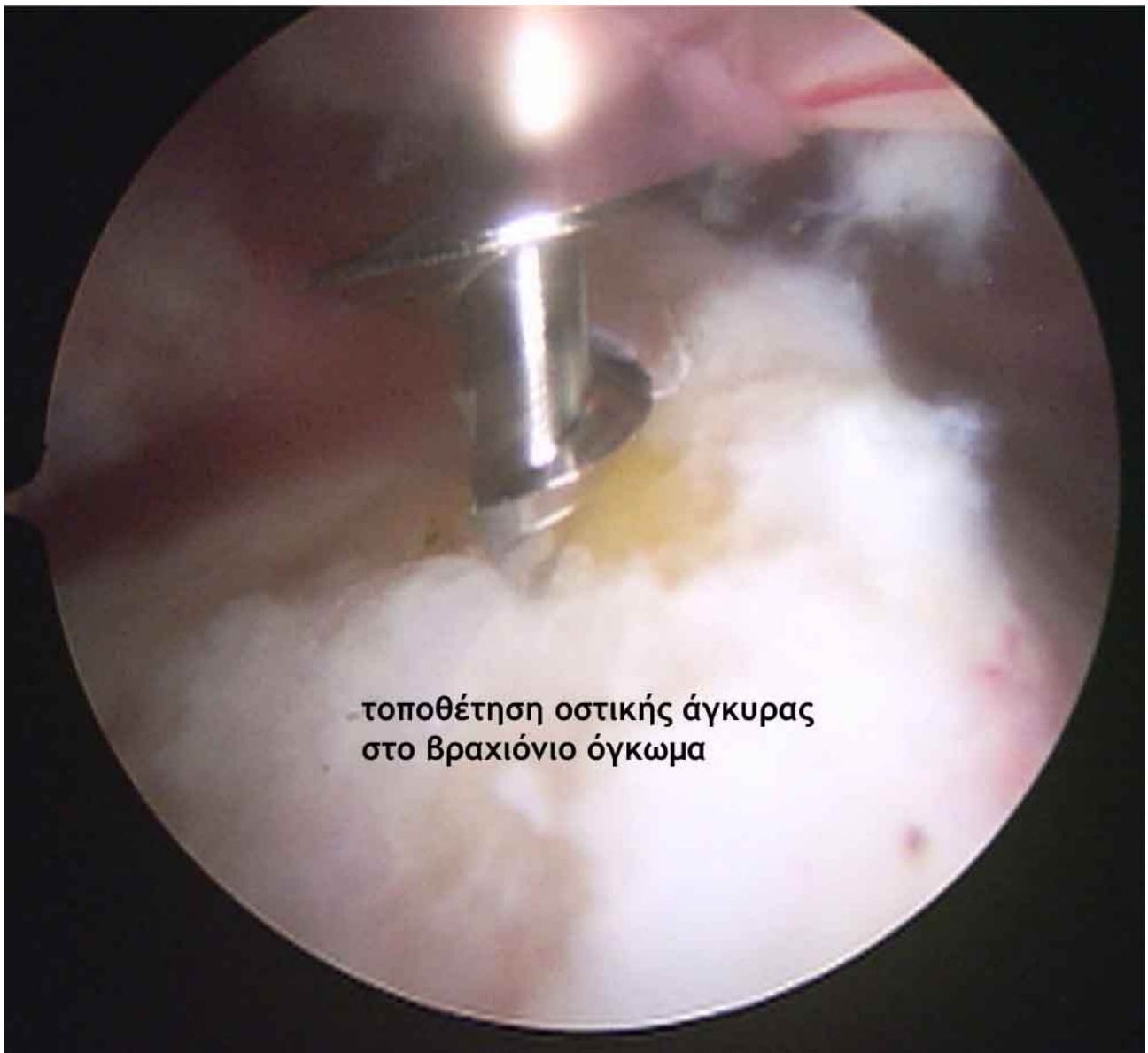

Ρήξη του Τενοντίου Πετάλου- Περίπτωση 2

Ασθενής 68 ετών με πόνο και περιορισμό της κινητικότητας για διάστημα άνω των 6 μηνών

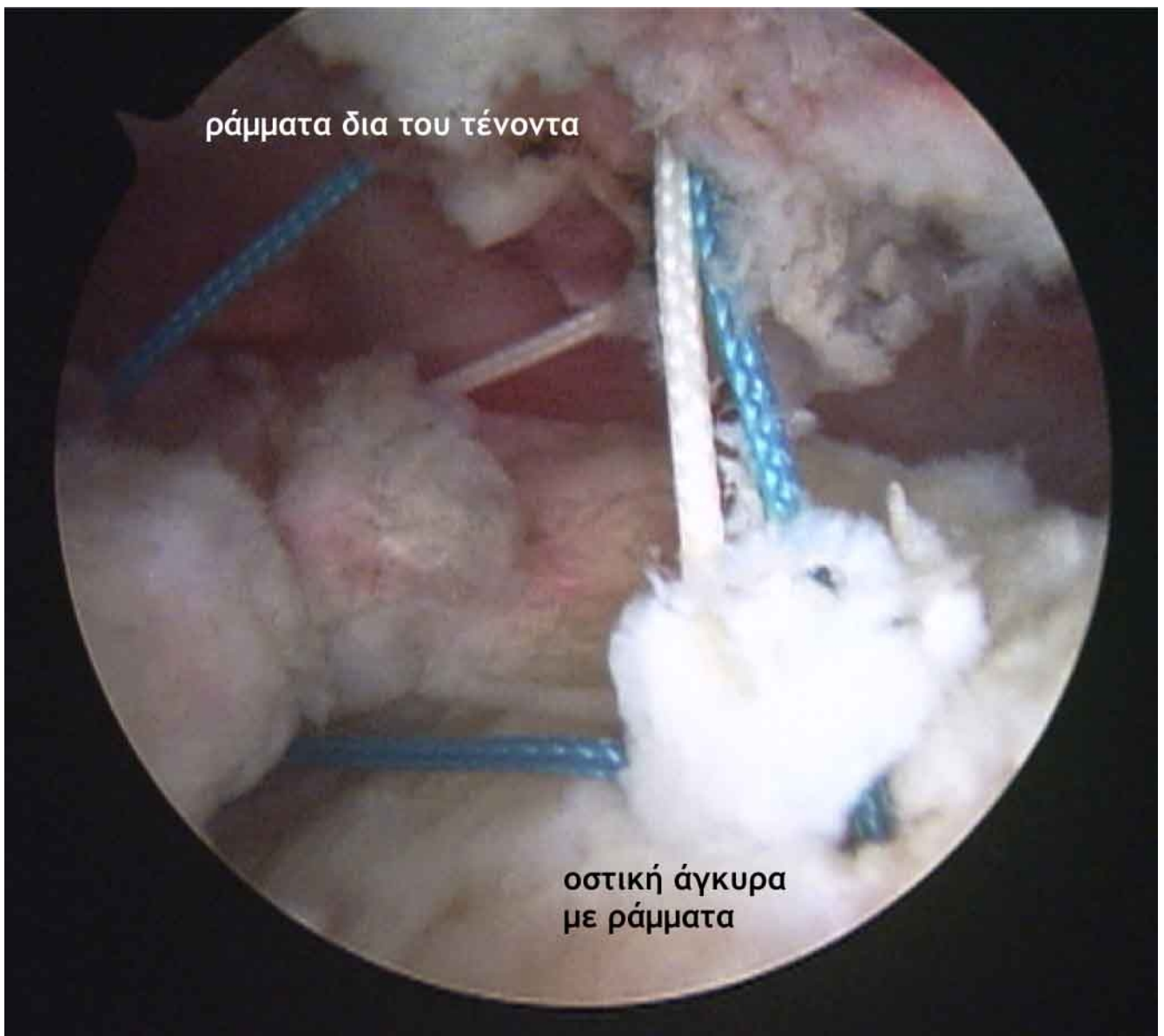


Αρθροσκοπική εικόνα της ρήξης του τενοντίου πετάλου του ΔΕ ώμου.
Οι τένοντες έχουν πλήρως αποκολληθεί από το βραχιόνιο.

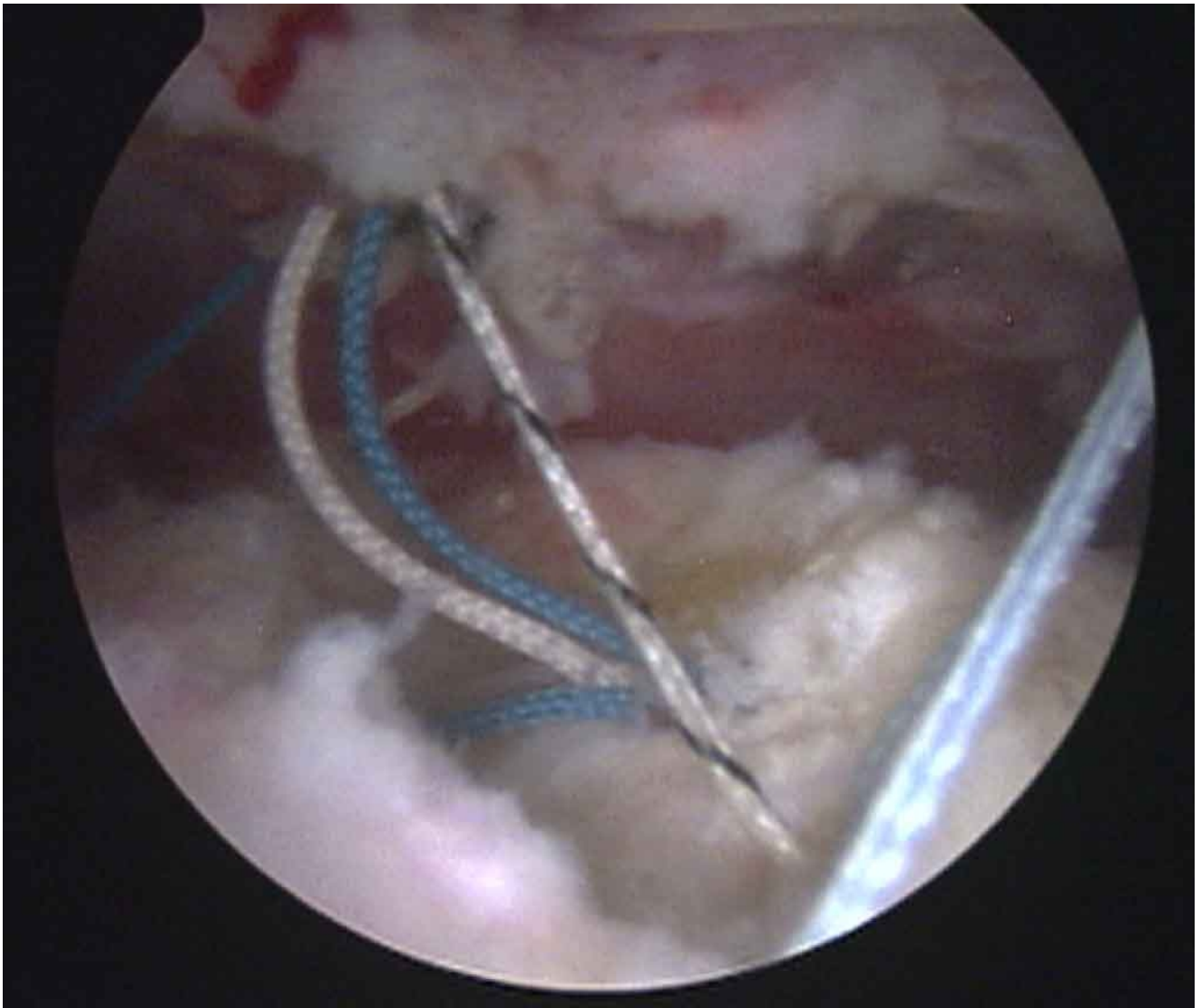


τοποθέτηση οστικής άγκυρας
στο βραχιόνιο όγκωμα

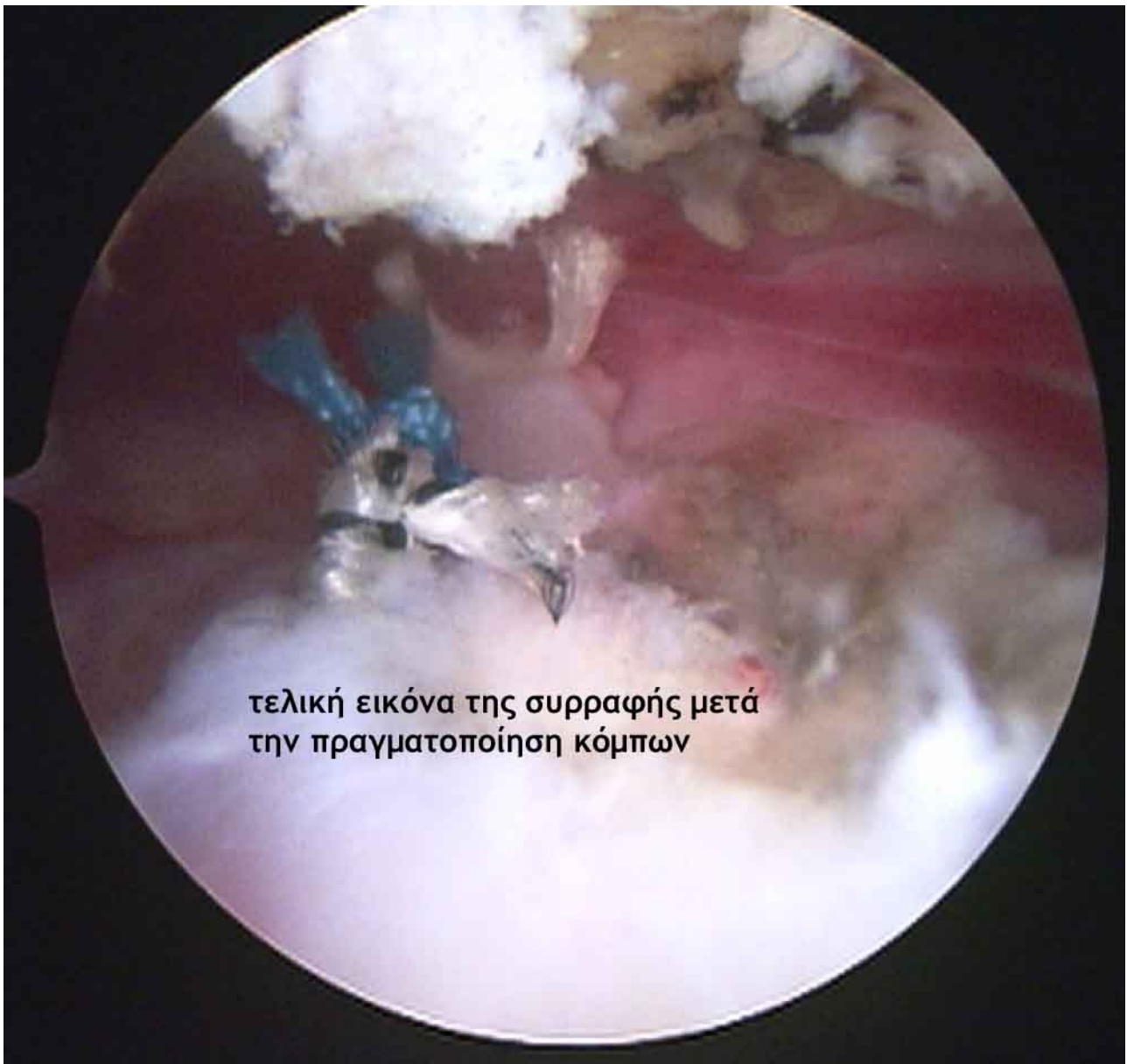
Αρχικά τοποθετείται μία οστική άγκυρα που φέρει ράμματα στο μείζον βραχιόνιο όγκωμα.



Όλα τα ράμματα της άγκυρας διεκβάλλονται δια του τένοντα.



Τελική αρθροσκοπική εικόνα κατά τη οποία όλα τα ράμματα έχουν διαπεράσει τον τένοντα.



τελική εικόνα της συρραφής μετά
την πραγματοποίηση κόμπων

Την διεκβολή των ραμμάτων ακολουθεί η πραγματοποίηση αρθροσκοπικών κόμπων. Με τους κόμπους ο τένοντας μετακινείται στην περιοχή της οστικής άγκυρας και βρίσκεται σε επαφή με το οστό.