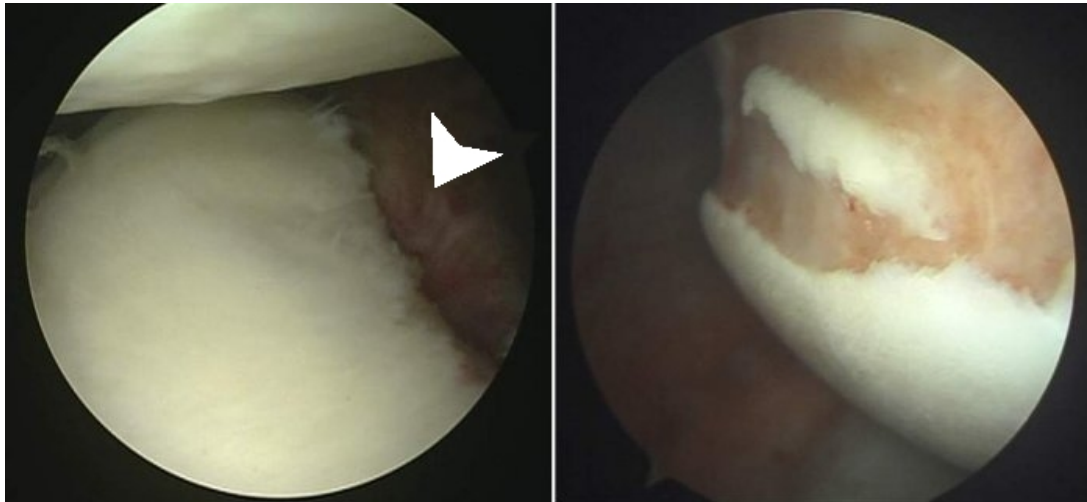
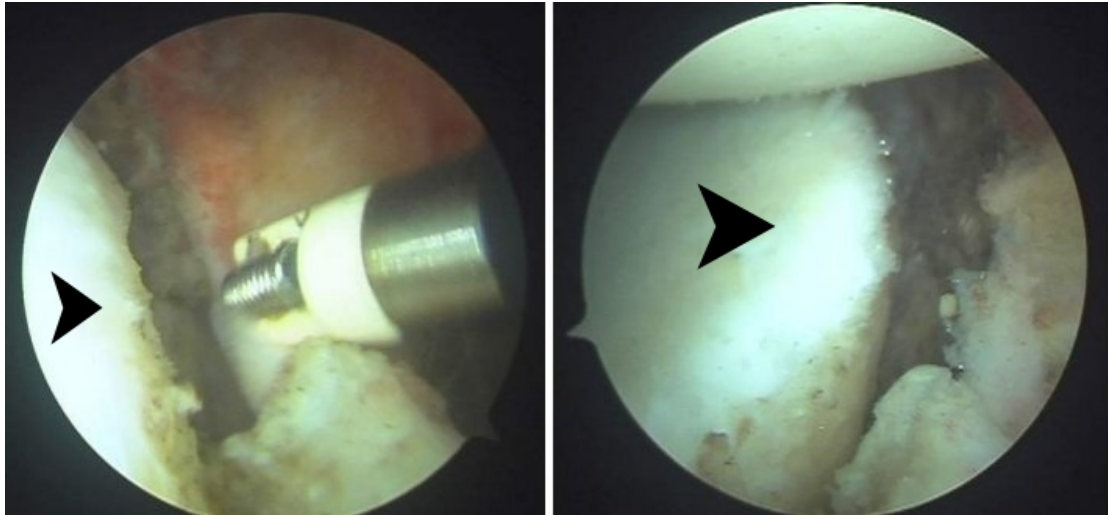




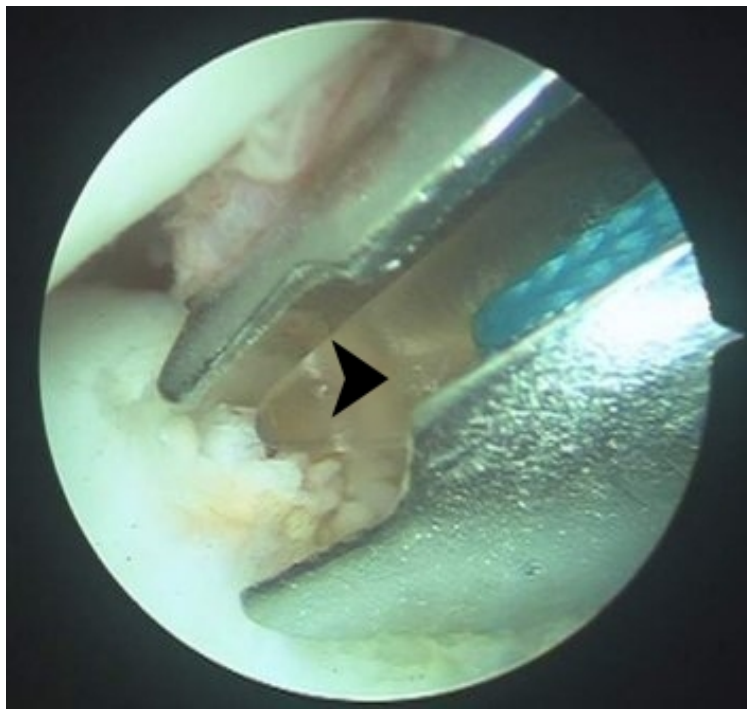## Αρθροσκοπική αποκατάσταση της πρόσθιας αστάθειας του ώμου



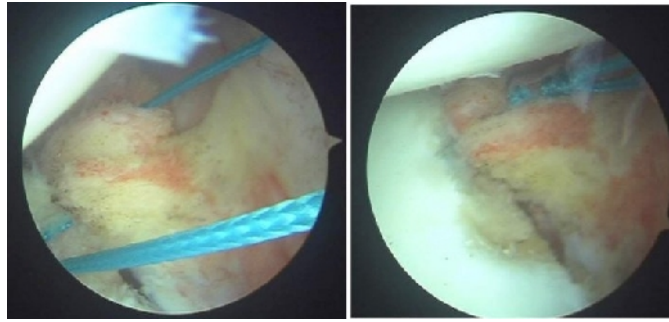
Αρθροσκόπηση του αριστερού ώμου σε ασθενή με υποτροπιάζοντα εξάρθρημα. Παρατηρούνται η κεφαλή του βραχιονίου (πάνω), η ωμογλήνη (κάτω) και ο αποκολληθείς πρόσθιος θύλακος (βέλος). Η βλάβη αυτή αποκαλείται βλάβη Bankart. Υπό φυσιολογικές συνθήκες ο πρόσθιος θύλακος που φέρει μαζί του τους πρόσθιους συνδέσμους και προσκολλάται σταθερά στο πρόσθιο χείλος της ωμογλήνης. Οι πρόσθιοι γληνοβραχιόνιοι σύνδεσμοι είναι αυτοί που παρεμποδίζουν το εξάρθρημα της κεφαλής. Στην δεξιά εικόνα απεικονίζεται η βραχιόνια κεφαλή στο ίδιο ασθενή και ειδικότερα το οπίσθιο και άνω τμήμα της. Όταν συμβαίνει το εξάρθρημα το τμήμα αυτό της κεφαλής προσκρούει στο πρόσθιο-κάτω τμήμα της ωμογλήνης και δημιουργείται ένα χόνδρινο κάταγμα στην κεφαλή που αποκαλείται βλάβη Hill-Sachs.



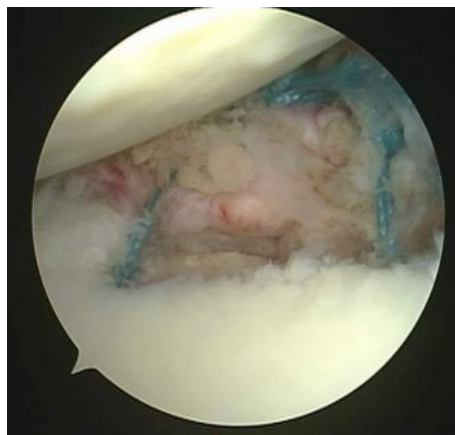
Οι πρόσθιοι σύνδεσμοι αποκολλούνται και κινητοποιούνται πλήρως προκειμένου να αποκατασταθεί η αρχική τους τάση. Φυσιολογικά, οι σύνδεσμοι προσφύονται στην ωμογλήνη (βέλος) με στεγανό τρόπο.



Αφού ανοιχθεί μία οπή στο οστό τοποθετείται εντός αυτής μία διαφανής απορροφήσιμη άγκυρα Panalok (Mitek, Johnson & Johnson) (βέλος).



Τα ράμματα που φέρει η άγκυρα διαπερνούν με την χρήση ειδικών εργαλείων τον αποκολληθέντα πρόσθιο θύλακο (αριστερά) και στη συνέχεια δημιουργείται ο αρθροσκοπικός κόμπος. Μετά από αυτό ο πρόσθιος θύλακος επανατοποθετείται στη θέση απ' όπου αποκολλήθηκε. Η επιτυχία της επέμβασης εξαρτάται σε μεγάλο βαθμό από την αποκατάσταση της τάσης των συνδέσμων και από την επιτυχή επούλωση των συνδέσμων στη νέα θέση.



Η τελική εικόνα της συρραφής. Έχει αποκατασταθεί ο θυλακικός «προφυλακτήρας».