

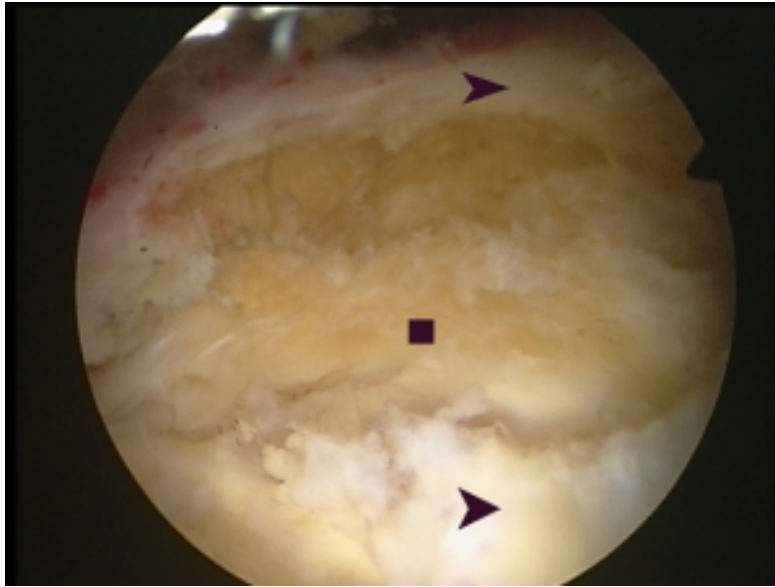


Δρ. Χρήστος Κ. Γιαννακόπουλος
Ορθοπαιδικός Χειρουργός, Διδάκτωρ Πανεπιστημίου Αθηνών

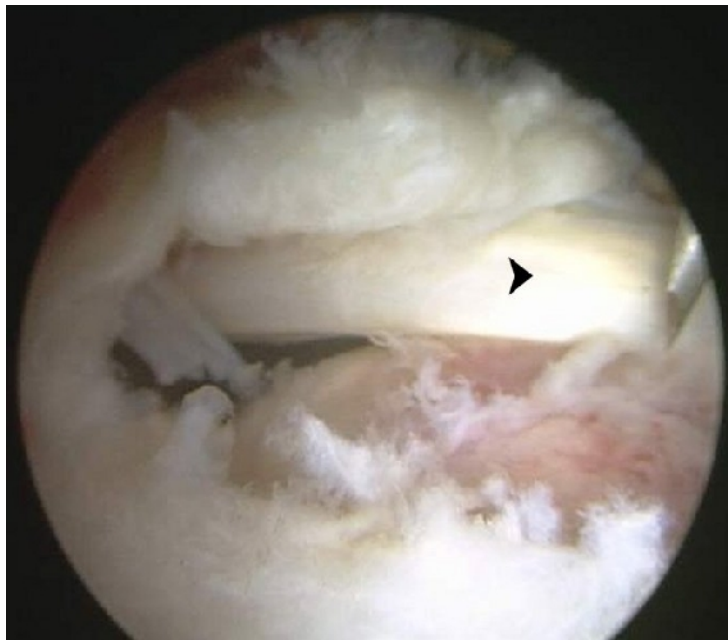
Πύργος Αθηνών, Κτίριο Γ', 2^{ος} όροφος, Λεωφ. Μεσογείων 2-4, Αθήνα 115 27

Τηλ.: 210 7712792 | **Κινητό:** 697 20 999 11 | **E-mail:** cky@orthosurgery.gr

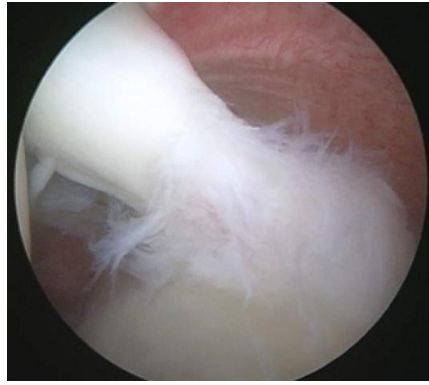
Αρθροσκοπική Συρραφή του Τενοντίου Πετάλου



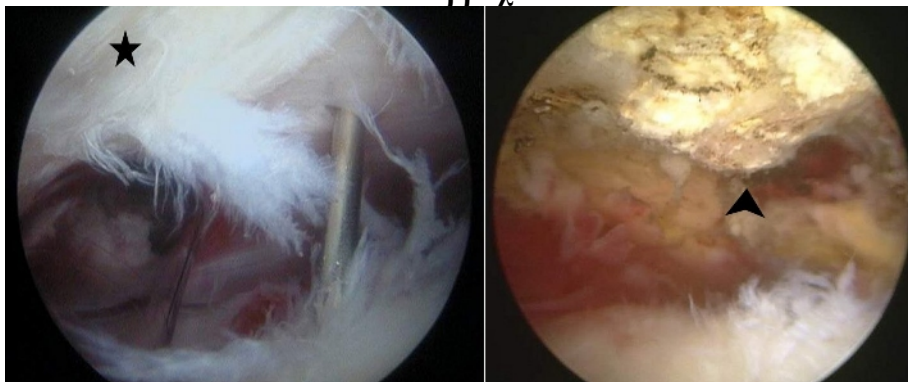
Πλήρης ρήξη του τενοντίου πετάλου στο δεξιό ώμο μετά από νεαροποίηση των χειλέων της ρήξης. Παρουσιάζονται η κεφαλή του βραχιονίου (τετράγωνο) και το τενόντιο πέταλο (κεφαλές βελών).



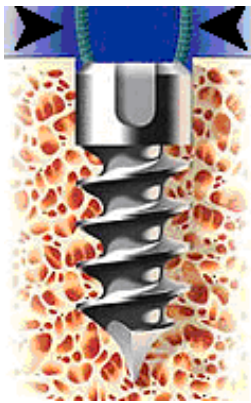Όταν αφαιρεθούν τα νεκρωτικά χείλη του τενοντίου πετάλου αποκαλύπτεται η αληθής έκταση της ρήξης. Κάτω από την σχήματος U ρήξη παρατηρείται ο τένοντας της μακράς κεφαλής του δικεφάλου ο οποίος συχνά παρουσιάζει φθορά.



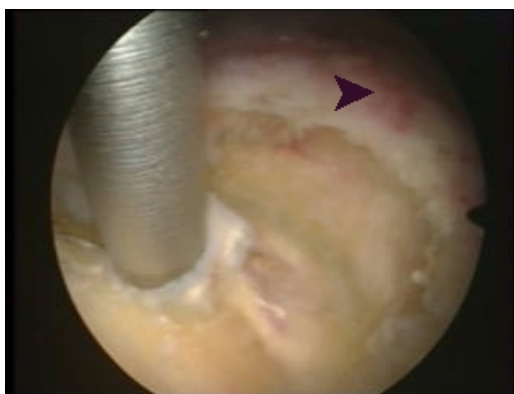
Στην συγκεκριμένη περίπτωση ο τένοντας της μακράς κεφαλής του δικεφάλου ο παρουσιάζει φθορά στην έκφυσή του στην ωμογλήνη και θα πρέπει να υποβληθεί σε τενόδεση, δηλαδή διατομή της εκφυτικής μοίρας και συρραφή στην αύλακά του στο βραχιόνιο.



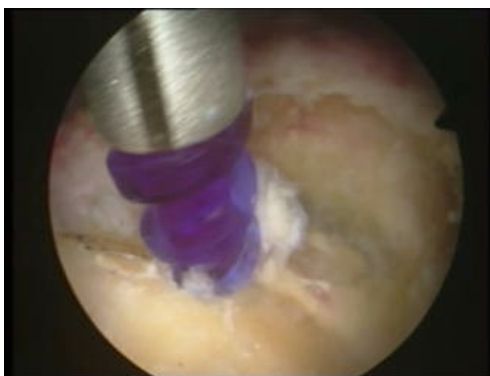Σε ορισμένες περιπτώσεις παρατηρείται φθορά του τενοντίου πετάλου λόγω προστριβής στο ακρώμιο (άστρο). Όταν αφαιρεθούν οι ιστοί από την κάτω επιφάνεια του ακρώμιου αποκαλύπτεται ότι αυτό έχει σχήμα άκανθας (βέλος) η οποία και εξομαλύνεται. Η επέμβαση αυτή αποκαλείται ακρωμιοπλαστική.



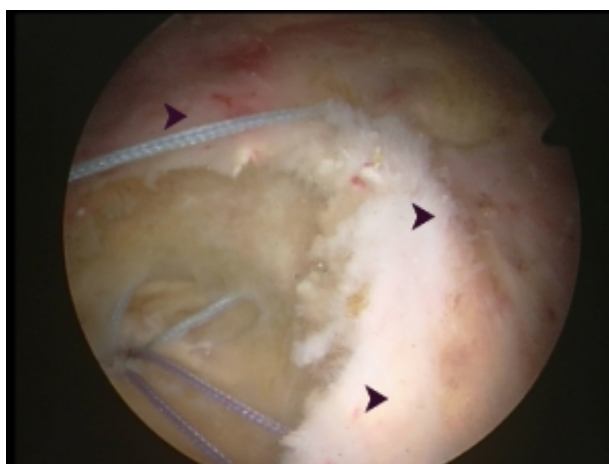
Η συρραφή του αποκολληθέντος από το οστό τένοντα γίνεται με την βοήθεια οστικών αγκυρών, μεταλλικών ή απορροφήσιμων. Από το άκρο της άγκυρας εκπορεύονται τα ράμματα (μαύρα βέλη) τα οποία διαπερνούν τον τένοντα και όταν συρραφούν τον έλκουν στο σημείο που έχει τοποθετηθεί η άγκυρα.



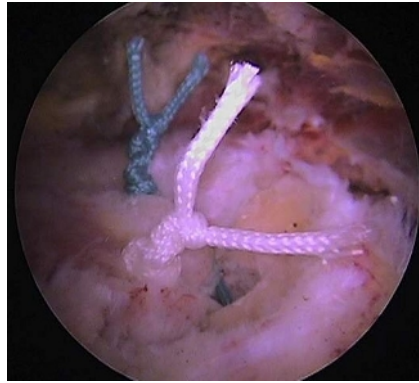
Για να τοποθετηθούν οι οστικές άγκυρες στο βραχιόνιο οι οποίες φέρουν τα ράμματα δια των οποίων θα πραγματοποιηθεί η συρραφή του τενοντίου πετάλου διανοίγεται οπή στο μείζον βραχιόνιο όγκωμα με σκοπό την έλξη του τενοντίου πετάλου (κεφαλές βελών) στην ανατομική του θέση.



Τοποθέτηση της οστικής άγκυρας. Σε αυτήν την περίπτωση χρησιμοποιείται απορροφήσιμη άγκυρα Spiralok, Mitek. Η άγκυρα αναμένεται να απορροφηθεί μετά από 2 έτη.



Από το άκρο της άγκυρας που βρίσκεται στην επιφάνεια του οστού εκπορεύονται 2-3 ράμματα τα οποία διαπερνούν με ειδικά εργαλεία το τενόντιο πέταλο (κεφαλές βελών). Ακολουθεί η συρραφή του τενοντίου πετάλου και η πραγματοποίηση αρθροσκοπικών κόμπων.



Η τελική εικόνα της συρραφής. Παρουσιάζονται δύο αρθροσκοπικοί κόμποι οι οποίοι βρίσκονται στην πάνω επιφάνεια του αποκολληθέντος τένοντα και τον πιέζουν στο οστό προκειμένου να επουλωθεί στη θέση απ'όπου αποκολλήθηκε.